Aus der Chirurgischen Abteilung des Standortlazaretts München
Leitung: Oberstabsarzt Prof. Dr. W. Wachsmuth

Die Bedeutung der Lagerung für die Röntgendiagnostik akuter Baucherkrankungen

Inaugural-Dissertation

zur Erlangung des Doktorgrades
in der gesamten Medizin
der Hohen Medizinischen Fakultät
der Ludwig-Maximilians-Universität zu München

vorgelegt von

Hans-Heinrich Stenger
aus Königsberg i. Pr.

München 1939

Rudolph Pfau, Buchdruckerei und Verlagsanstalt, Berlin NW 7.

Gedruckt mit Genehmigung
der
Medizinischen Fakultät der Universität München

Referent: Prof. Dr. W. Wachsmuth
Korreferent: Prof. Dr. G. Magnus

Immer wieder wurde in den letzten Jahren auf die Wichtigkeit der Röntgenuntersuchung für die Diagnostik akuter Baucherkrankungen in umfassenderen und spezialisierten Arbeiten aufmerksam gemacht. In den Lehrbüchern von Aßmann, Schinz-Baensch-Friedl, Teschendorf u. a. erfährt sie eine ausführliche Würdigung, die oft allerdings überschattet wird durch die in einem Lehrbuch nicht zu ermöglichende Vereinheitlichung. Diese versucht Laurell in wiederholten Arbeiten zu erlangen, ebenfalls Berg, Wamsteker, Fibich, die der Differentialdiagnose einen ausgiebigen Platz einräumen. Auch aus den Arbeiten über die Symptomatologie der Perforationsperitonitis, des Ileus, der Abszeßbildung im Abdomen, der Nieren-Uretersteinerkrankungen als den für die Röntgenuntersuchung zugänglichsten akuten Abdominalerscheinungen, wie auch aus dem Schrifttum über die Differentialdiagnose der Cholezystitis und -lithiasis, der Pankreatitis, der Leber- und Milzerkrankungen, des Urogenitalsystems geht immer wieder die Bedeutung der Röntgenuntersuchung hervor.

Dem Chirurgen, dem ein akuter Bauchfall eingeliefert wird, wird selbst nach unklarem Ergebnis der klinischen Untersuchung der Entschluß zur Röntgenuntersuchung oft schwer fallen, sind doch die Ergebnisse einer unsystematischen Röntgenuntersuchung keineswegs immer befriedigend.

H. H. Berg gibt ein genaues Schema für die Folge der Untersuchung der einzelnen Abdominalorgane, um zu vermeiden. daß durch Darstellung eines Organs die Untersuchung der anderen Organe beeinträchtigt wird. In 1 bis 1½ Stunden soll die klinische und röntgenologische Untersuchung beendet sein.

Gütig und Herzog gelangen, von den Fehldiagnosen beim Verdacht auf Nieren- und Uretersteine ausgehend, zu einem ähnlichen Aufbau der Untersuchungsmethode. Jedoch wird die Dringlichkeit der Diagnosestellung bei einem schweren akuten Bauchfall mit unklaren Symptomen den Chirurgen gelegentlich vor der Röntg-

genuntersuchung zurückschrecken lassen und er wird versucht sein, die Eröffnung des Bauches einer noch so geringen Zeitverzögerung vorzuziehen. Doch ist es sicher, daß er damit sich eines überaus wertvollen diagnostischen Hilfsmittels begibt, das in vielen zweifelhaften Fällen eine Klärung ermöglicht und die Art des Eingriffs bestimmend beeinflussen kann.

Bei der Röntgenuntersuchung akuter Bauchkrankheiten unterscheidet man im allgemeinen die Untersuchung ohne und mit Kontrastmittel, Leerdurchleuchtung bzw. -aufnahme und Kontrastdarstellung. Aus der Natur der zweiten Methode geht dabei schon hervor, daß sie einen für akute Erkrankungen unerwünschten Zeitverlust mit sich bringt, den sie allerdings durch exaktere Darstellung auszugleichen imstande ist. Als Kontrastmittel kommen schattengebende und aufhellende Mittel in Frage, die jeweils nach der Anatomie und Physiologie der Organe verwendet werden.

Zu der Röntgenuntersuchung von Bauch und Becken ohne Kontrastmittel ist in Anlehnung an L a u r e l l zu sagen, daß dabei „Gewebe und Organe, mit Ausnahme vom Skelett, infolge ihrer im großen und ganzen gleichartigen Resorptionsfähigkeit ziemlich kontrastlos und undeutlich oder auch gar nicht" hervortreten. „Magen, Dünn- und Dickdarm geben also normaliter einen recht detailarmen, diffusen Schatten, in welchem man die Gasblasen in Magen und Dickdarm am besten unterscheidet. Die großen parenchymatösen Organe (Leber, Milz und Nieren) geben einen noch homogeneren Schatten von im wesentlichen derselben Dichtigkeit wie die nahegelegenen Teile des Bauchfeldes; dasselbe gilt für Uterus und Harnblase. Die Grenzen aller dieser Organe sind deshalb, soweit sie nicht an reichlich gasführende Magen-Darmteile oder an die Lungen angrenzen und dabei in geeigneter Strahlenrichtung gesehen werden, undeutlich oder unsichtbar. Am besten zeichnen sich oft die Nieren, die Harnblase und ein vergrößterter Uterus ab, auch gewisse Muskeln, z. B. Psoas, treten verhältnismäßig deutlich hervor. Garnicht zu sehen ist dagegen das Pankreas".

„So werden diese Bilder häufig als so detailarm, schwer deutbar und wenig ergiebig angesehen, daß man eine Röntgenuntersuchung bei krankhaften Bauchzuständen oft unterläßt, wenn infolge der Art der Krankheit Kontrastmittel nicht zugeführt werden können oder kontraindiziert sind."

Die Untersuchung mit Hilfe eines Kontrastmittels hat aber, wie oben erwähnt, eine unbedingte Verzögerung zur Folge, darüber hinaus aber bedeutet sie eine zusätzliche Belastung des erkrankten Organs, die nach den Festestellungen H i m m e l m a n n s bei organischen Magen-Darm-Erkrankungen zum Beispiel, die mit Wandschädigungen, durchaus zur Perforation führen kann, wobei gerade dem Bariumsulfat infolge besonders intensiver Fremdkörperreizung auf das Peritoneum eine überaus gefährliche Wirkung zuzuschreiben ist.

Deshalb hat man diese zweite Methode zu modifizieren versucht, ihre Anwendung eingeschränkt, wie zum Beispiel bei Verdacht auf Ileus nicht mehr eine Mahlzeit Bariumbrei gegeben wird, sondern höchstens einige Löffel Bariumbrei peroral zugeführt werden. Wenn der Verdacht auf entzündliche Vorgänge unbestimmter Natur vorliegt, wird der Faktor des Zeitverlustes am meisten gegen die Anwendung der Röntgenuntersuchung mit Kontrastmittel sprechen.

Wir scheinen also darauf angewiesen zu sein, der Röntgen-Leeruntersuchung noch einige gute Seiten abgewinnen zu müssen.

K l o i b e r betrat diesen Weg 1919 und entdeckte für die Patho-Symptomatologie des Ileus das Auftreten der Flüssigkeitsspiegel und Gasansammlungen im Abdomen bei Leeruntersuchung. Man stellte fest, daß bei krankhaften Bauchzuständen auch bei einer Leeraufnahme ein detailierteres Bild auftritt. Gas (Luft), Exsudat (frei und abgekapselt), intensive Verdichtungen, herrührend von Konkrementen, Verkalkungen, Fremdkörpern usw. bilden die Hauptelemente der Röntgensymptomatologie der akuten Baucherkrankungen und ihrer differential-diagnostischen Möglichkeiten.

Luft findet sich im normalen Abdomen nur im Magen, in den sie durch Verschlucken gelangt. Weiterhin wurden Gasblasen im Bulbus duodeni, den Dickdarmflexuren und im Sigmoid beobachtet, bei Kindern fanden sie sich auch im Dünndarm. Sie dürften aus funktionellen Gärungsprozessen stammen (Colibakterien).

Exsudat, Abszesse, Verkalkungen und Konkremente deuten auf jeden Fall immer auf gegenwärtige oder abgelaufene pathologische Prozesse hin.

Die Natur dieser röntgenologischen Zeichen bedingt es nun aber, daß der Lagerung des Patienten vor dem Schirm besondere Beach-

tung geschenkt werden muß, so daß, nicht nur um eine genaue Lokalisation zu erreichen, sondern auch um sie überhaupt dem Auge sichtbar zu machen, eine Untersuchung in verschiedenen Lagerungen vorgenommen werden muß.

Wenn in dieser Arbeit die Bedeutung der Lagerung für die Röntgendiagnostik akuter Bauchkrankheiten hervorgehoben werden soll durch eine möglichst übersichtliche, die Gefahr der Schematisierung nicht unbedingt vermeidende Darstellung, so geschieht das, um bei einer Röntgenuntersuchung die Schnelligkeit des Handelns zu fördern und nach den Erfahrungen der Chirurgischen Abteilung des Standortlazaretts München (Leitung Oberstabsarzt Prof. Dr. Wachsmuth) einige Leitlinien für die Untersuchung der einzelnen akuten Bauchzustände an Hand ihrer Röntgensymptome herauszustellen.

Besondere Schwierigkeiten werden sich dann erweisen, wenn der Zustand des Patienten keine noch so geringe Lageveränderung zuzulassen scheint. Aufrichten, Stehen, Sitzen, drehen wird nur unter größter Schonung des Kranken, und ohne daß es seiner Anstrengung bedürfte, mit Unterstützung mehrerer Hilfskräfte ausführbar sein. Aßmann verwendet weiterhin den Drehstuhl (Albers-Schönberg) oder das Omniskop, das Aufnahmen in jeder Lagerung erlaubt. Auch sind Durchleuchtungen und Aufnahmen des im Bett liegenden Patienten durchaus angebracht.

Es sollen nun noch die möglichen und die allgemein üblichen für die Abdominaluntersuchungen geeigneten Lagerungen vor dem Röntgenschirm aufgezählt werden, wobei zuerst die Körperstellung, dann die Strahlenrichtung (vertikal oder horizontal) und schließlich die Bezeichnung genannt wird, in welchem Durchmesser (sagittal oder frontal) die Beobachtung erfolgt.

Zwecks Vereinfachung des Untersuchungsgangs wird man immer versuchen, den Möglichkeiten des dreidimensionalen Raums nachzukommen und in aufeinander senkrecht stehenden Richtungen zu fotografieren.

A. 1. Im Stehen (Sitzen)
   a) horizontal-sagittal
   b) horizontal-frontal

B. 2. In Rückenlage
   a) vertikal-sagittal
   b) horizontal-frontal

   3. In Bauchlage
   a) vertikal-sagittal
   b) horizontal-frontal

C. 4. In Seitenlage links
   a) vertikal-frontal
   b) horizontal-sagittal

   5. In Seitenlänge rechts
   a) vertikal-frontal
   b) horizontal-sagittal

Dazu kommen als weitere Methoden die Untersuchung im ersten und zweiten schrägen Durchmesser, die Schrägaufnahmen — insbesondere der Nieren (Sgalitzer), Beckenhochlagerung, Aufnahmen in Längsachse des Körpers und weitere Unzahl spezialisierter Aufnahmen des Abdomens.

Bei der Besprechung der Untersuchung auf die Röntgenzeichen Gas, Flüssigkeit und intensive Verdichtungen empfiehlt es sich, das Abdomen in den intraperitonealen und den extraperitonealen Raum aufzuteilen, eine Abgrenzung, die gerade im klinischen Bild von größter Bedeutung ist.

Es erscheint dann auch zweckmäßig, analog einer von Becker für die Differentialdiagnose des Ileus geforderten Einteilung, die Röntgenzeichen innerhalb des intraperitonealen Raums getrennt zu behandeln. Und zwar scheiden wir sie in die innerhalb und die außerhalb des Magen-Darm-Kanals gelegenen. Sie zeigen gerade in bezug auf eine wechselnde Lagerung verschiedene Ausdrucksformen. Für die Röntgendiagnostik ist diese Trennung wichtig; doch soll damit nicht gesagt sein, daß wir uns des gegenseitigen Zusammenhangs, speziell auch in der Aetiologie der Symptome, begeben wollten.

Die Röntgensymptome im intraperitonealen Raum innerhalb des Magen-Darmkanals.

Gas findet sich normalerweise innerhalb des Magen-Darmtraktus als solitäre Aufhellung im Magen, evtl. auch noch im Bulbus duodeni. In der rechten und linken Colonflexur, manchmal auch im Sigmoid zeigen sich ebenfalls, aus den Gärungsprozessen stammende Gasblasen, während man bei Kindern diese auch im Dünndarm antreffen kann, wo sie beim Erwachsenen nur in pathologischen Zuständen auftreten. Die Feststellung erfolgt immer am besten bei der Untersuchung in aufrechter Stellung, da das Gas sich dann an cranial gelegenen Stellen sammeln kann und so dem Auge als deutliche Aufhellung sichtbar wird.

Als pathologische Zeichen können Gasblasen im Dünndarm und vermehrt im Dickdarm auftreten. Da sie dabei meistens mit einem gleichzeitig oder schon früher erscheinenden Exsudat in Verbindung, außerdem in ursächlichem Zusammenhang stehen, sollen hier beide Symptome gleichzeitig abgehandelt werden.

Das Exsudat setzt sich immer im jeweils der Lagerung entsprechenden unteren Teil der Darmschlingen ab und grenzt sich gegen die darüberliegenden Gasansammlungen durch einen deutlichen horizontalen Spiegel ab.

Diese Beobachtung wurde von Schwarz für die Diagnose des chronischen Ileus verwendet. Kloiber führte jedoch diesen Symptomenkomplex auch für den akuten Ileus jeder Aetiologie ein, indem er besonders die Leeruntersuchung in aufrechter Stellung empfahl. Gerade die Leeruntersuchung wird bei den Untersuchungen auf Gas und Flüssigkeit innerhalb des Magen-Darmkanals am meisten geübt, da nach Kloiber jede andere Methode, die der Bariummahlzeit oder die des Kontrasteinlaufs eine für akute Erkrankungen zu große Verzöngerung bedeuten würde, die er nur in ganz zweifelhaften Fällen angewendet sehen möchte, desgleichen Aßmann, Schinz, Laurell u. a. Für den Ileus gilt sie von vornherein als kontraindiziert.

Gasblasen und Flüssigkeitsspiegel sind Zeichen einer Funktionsstörung des Magen-Darmtraktus, die, wenn sie akut auftreten, gewöhnlich von einem Ileus stammen oder mit ileusähnlichen Erscheinungen einhergehen. Aus der Literatur über den Ileus und seine

Differentialdiagnose können wir also die verschiedenartige Beurteilung der Röntgenzeichen am besten ersehen.

Beim mechanischen Ileus erfolgt vor der Okklusionsstelle, beim teilweisen oder totalen paralytischen Ileus entsprechend, eine vermehrte Gas- und Exsudatbildung, die in der aufrechten Stellung deutlich nachweisbar ist, da das Exsudat vermöge der Gasblase imstande ist, sich der Wasserwaage nach einzustellen, und so durch eine scharfe Begrenzung zu der kuppelförmigen Aufhellung das Bild deutlich macht. Schinz erwähnt, daß auch die poststenotischen Darmschlingen gasgefüllt sein können. Jedoch wird man sich davon in der Diagnose nicht irritieren lassen. Beim mechanischen Ileus ist nach Kloiber, Aßmann, Schinz u. a. ein Heben und Senken der Spiegel festzustellen oder auch eine vollständige Veränderung des Bildes durch Aufrollen einer Schlinge (Schinz) zu bemerken. Dabei können gasgefüllte Schläuche auftreten. Aßmann bevorzugt für diese Untersuchung zum Zwecke der Differentialdiagnose zwischen mechanischem und paralytischem Ileus die Durchleuchtung, denn bei vollständig oder teilweise gelähmtem Darm, wie er sich bei Peritonitiden, Darmwandschädigungen durch Embolie und Thrombose der Mesenterialgefäße und mehr funktionell bei starken Splanchnikusreizungen (Gefäßkrisen bei Bleivergiftung, bei Arteriosklerose der Mesenterialgefäße, bei schweren Bauchtrumen und dergleichen) findet, zeigt sich keine motorische Erscheinung mehr und nur bei Schüttelbewegung am Patienten läßt sich eine Wellung des Exsudatspiegels feststellen.

Gasblasen und Flüssigkeitsspiegel im Dickdarm zeichnen sich nach Kloiber durch großen Umfang aus, wobei die Colonhaustren meistens deutlich erkennbar sind. Rousset erklärt, daß im allgemeinen periphere Gasfüllung des Abdomens mehr dem Colon angehört, zentrale aber dem Dünndarm. Die Stauung kann auch durch eine insuffiziente Ileocoecalklappe auf den Dünndarm und weiter zurückgreifen, so daß wir ein gemischtes Bild erhalten, das aber von den Erscheinungen im Dickdarm beherrscht wird.

Im Dünndarm fallen die multiplen Gasblasen und Spiegel sofort ins Auge. Allerdings sieht Kloiber in ganz früh zur Untersuchung gekommenen Fällen auch nur einzelne, evtl. nur eine Gasblase mit Spiegel, das sogen. Wahlsche Symptom, den lokalen Meteorismus, der bei entzündlichen Erscheinungen, wie zum Bei-

spiel einer Appendicitis als lokaler paralytischer Ileus vorkommen kann. Er zieht für die Diagnose daraus wertvolle Schlüsse auf die Dauer des Bestehens eines Ileus, bei dem nach rund fünf Stunden die ersten Röntgensymptome auftreten. Eldridge, Eliason und Johnson geben hierfür eine Zeit von 1 bis 6 Stunden an, während Fibich nach den Erfahrungen der Braunschen Abteilung in Berlin nicht vor 12 Stunden Spiegelbildung und Gas auftreten sieht.

Allerdings kann bei hochgelegenem Dünndarmverschluß eine einzelne Gasblase ein längeres Bestehen des Ileus nicht ausschließen, da ja nur noch eine geringe Anzahl von Darmschlingen zur Ausbildung der örtlichen Symptome zur Verfügung steht.

Den tiefen Dünndarmverschluß kann man auf jeden Fall durch Aufzeigen von Gasblasen und Exsudatspiegeln unterhalb einer durch die beiden Darmbeinkämme gezogenen Linie diagnostizieren, da im kleinen Becken nur Ileumschlingen liegen. Becker weist darauf hin, daß die freie Beweglichkeit der Dünndarmschlingen bei Lagewechsel deren Umlagerung je nach dem spezifischen Gewicht gestattet, so daß die exsudatgefüllten Teile immer nach unten, die gasgefüllten möglichst an den höchstgelegensten Teil gelangen. So konnte Kloiber oft die Linie zwischen den Darmbeinkämmen beim Stehen, bei Seitenlage die Wirbelsäule als Grenze zwischen Flüssigkeit und Gas aufzeigen.

Im allgemeinen dient die Untersuchung in aufrechter Körperstellung (Sitzen, Stehen) der Feststellung dieser röntgenologischen Zeichen. Bei geeigneter Hilfe erscheint sie nicht zu anstrengend für den Patienten (Kloiber, Aßmann, Schinz u. a.), jedoch werden auch Aufnahmen mit anderen Lagerungen vorgenommen. Kloiber lehnt Aufnahmen in Bauch- oder Rückenlage mit horizontalem Strahlengang wegen zu dichter Körpermasse ab. Der vertikale Strahlengang (Stierlich) bringt nur eine Aufhellung, so daß er nur für hochgradige Fälle in Betracht käme, wo „das ganze Abdomen durch mächtige Gasblasen erhellt ist“ (Kloiber). Kloiber weist darauf hin, daß man hierbei aber auch klinisch so ausgesprochene Symptome besitzt, daß es der Röntgenuntersuchung nicht mehr bedarf.

Ein Beispiel für einen akuten Ileus soll in dem Fall G.S. (B.-Nr. 1787/623/38) aufgezeigt werden.

Der 26 Jahre alte Patient wurde 1936 am Blinddarm operiert. Seitdem hatte er manchmal plötzlich auftretende Magenbeschwerden, vor Weihnachten 1937 auch über längere Zeit. Am 5. 1. 1938 wird er mit Magenkrämpfen und Erbrechen ins Lazarett überwiesen. Kein Appetit, Erbrechen bei Nahrungsaufnahme, plötzlich eintretende, aber nur langsam abklingende Schmerzanfälle. Am 8. 1. Meteorismus, Darmsteifungen. Röntgenaufnahme in aufrechter Stellung horizontal-sagittal: In der linken Hälfte des Oberbauches finden sich einzelne geblähte Dünndarmschlingen, die durch horizontale Spiegel abgeschnitten sind. Operation: Nahe der Einmündung des Dünndarms in den Dickdarm wird der Dünndarm von einer 8-förmigen Netzbride gefaßt und stranguliert. Durchtrennung der Bride. Der Darm ist wieder wegsam.

Die Anwendung des horizontalen Strahlengangs in Seitenlage ergibt wieder Flüssigkeitsspiegel und Gasansammlung. Das Flüssigkeitsniveau ist aber breiter und größer, öfters liegen Gasblasen

übereinander, die Lagebezeichnung der Flüssigkeitsspiegel ist nicht mehr gegeben, deshalb ist keine Diagnose über den Sitz des Verschlusses möglich. Erst recht ist die Seitenlage für Frühfälle nicht angebracht.

Um den Sitz des Verschlusses genauer festzustellen, außerdem um den Dickdarm von den Dünndarmmileus zu trennen, wird von Kloiber, Aßmann, Schinz und neueren Autoren die Methode des Kontrasteinlaufs angewendet. Mit Aßmann kann „je nach Lage des Falles noch eine dünne Kontrastspeise per os verabfolgt werden, um den genaueren Sitz einer Passagehemmung im Dünndarm nachzuweisen". Der Dickdarm muß vorher als frei von Veränderungen nachgewiesen sein.

Für den Chirurgen ist allerdings diese Trennung nicht von zu großer Bedeutung, da das Bestehen eines Ileus ihn schon zur Operation zwingt, die ihm den Ueberblick über die Lage des Verschlusses gestattet.

In einem interessanten Versuch bemüht sich Ochsner einen Unterschied zwischen Strangulations- und Okklusionsileus am Tierexperiment herauszuarbeiten. Bei Tieren mit Strangulationsileus traten schon 1—2 Stunden nach dem arteficiellen Verschluß Gasblasen und Flüssigkeitsspiegel auf, während er beim einfachen Ileus diese Symptome erst nach 5—7 Stunden beobachten konnte. Beim hohen Jejunalverschluß bestand auf den horizontal-frontalen Aufnahmen in Seitenlage ein geringer Unterschied zwischen einfachem und Strangulationsileus. Auf den horizontal-sagittalen Bildern in aufrechter Stellung aber war ein beträchtlicher Unterschied nachweisbar, da 50% mehr Flüssigkeitsniveaus bei Strangulations- als bei einfachem Ileus auftraten. Auch bei Strangulation des Ileums traten die Gasansammlungen bereits nach 1—2 Stunden auf, während sie bei einfachem Ileus 5—9 Stunden brauchten.

Dem dritten Röntgensymptom, den intensiven Verdichtungen, kommt innerhalb des Magen-Darmkanals für akute Erkrankungen nicht die große Bedeutung der oben beschriebenen zu. Sie dürften hauptsächlich für die Differentialdiagnose oder zur Klärung der Aetiologie der Erkrankung herangezogen werden.

Obturierende Kotsteine, aber auch Gallensteine, können röntgenologisch nachgewiesen werden (Schinz-Lüdin). Da sie meist im Dünndarm oder im Anfangsteil des Colons liegen, sind sie durch die Verschieblichkeit dieser Darmteile bei Lageveränderungen des Patienten als ihnen zugehörig erkennbar.

Auf Grund tuberkulöser Prozesse verkalkte Mesenterialdrüsen zeigen bei Lagewechsel und Aufnahmen zu verschiedenen Zeiten

öfters einen Positionswechsel, ebenfalls infolge der Beweglichkeit des Darms. Sie liegen bei seitlicher Beobachtung im frontalen Durchmesser, ventral von der Wirbelsäule. So sind sie unterscheidbar von einfachen verkalkten Lymphdrüsen im übrigen Abdomen.

Röntgensymptome im Peritonealraum außerhalb des Magen-Darmkanals.

Wenden wir uns nun der Betrachtung der Röntgensymptome akuter Erkrankungen außerhalb des Magen-Darmkanals zu, so kann auch hier nur wieder darauf hingewiesen werden, daß wir diese Einteilung für die Vereinfachung der Röntgenuntersuchung wohl vertreten, unsere Rückschlüsse auf die Erkrankungen aber keinesfalls in den gleichen Grenzen halten können.

Das freie Gas in der Bauchhöhle wird sich immer nach den im Moment am höchsten gelegenen Punkten der Bauchhöhle begeben. Im Stehen also in die subphrenischen Räume, in Rückenlage in die Gegend des Nabels, in Seitenlage nach den Flanken zu. Gasansammlungen können aber auch absacken (Aßmann) und zwischen den Eingeweiden eingeschachtet werden.

Zur Diagnose wird man zum mindesten zwei Durchleuchtungen bzw. Aufnahmen in verschiedenen Lagen vornehmen, um das Wandern des freien Gases zu beobachten, im Stehen horizontal-sagittal, in Rückenlage horizontal-frontal oder in Seitenlage horizontal-sagittal.

Freies Gas kann nach Laurell in der Bauchhöhle aus verschiedenen Gründen auftreten, die differentialdiagnostisch gegeneinander abzuwägen sind:

1. Perforation von gashaltigen Magen-Darmteilen.
2. Nach Bauchoperation während der nächsten Wochen, nach Laparoskopie, nach früher angelegtem Pneumoperitoneum, nach Tubendurchblasung.
3. Bei Bersten einer Gasblase bei Pneumatosis cystoides intestinorum, auch nach Berstung von interstitiellen subserösen Blasen anderer Aetiologie.
4. Durch Einwirkung gasbildender Bakterien.

Weil wies schon frühzeitig auf den Befund einer Gasblase bei Perforation im Magen-Darmtraktus hin. Die weiteren Untersuchungen ergaben einen Nachweis in mindestens über 50% aller unter-

suchten Perforationen. Aßmann-Laurell usw. messen dem Nachweis große Bedeutung zu. Dehn und Péelina fanden in 85 von 115 zur Beobachtung gekommenen Fällen dieses Symptom, Petrén in 27 von 40, Stoker nur ungefähr bei der Hälfte von 22 Fällen.

Fibich wendet sich gegen die Behauptung, daß bei Perforationen des Magens oder Duodenums stets Luftaustritt nachzuweisen sei. Bei Duodenalperforation sei das oft nicht der Fall. Alle anderen Autoren erklären, daß mit dem Nichtauftreten von Gas eine Perforation nicht etwa auszuschließen sei, daß aber bei Auftreten von freiem Gas dies in der Höchstzahl der Fälle von einer Magen-Darmperforation stamme.

Schinz erklärt, daß bei ganz frischen Fällen der Befund negativ sei; seien aber schon mehrere Stunden seit der Perforation verstrichen, so machen sich die Zeichen der Peritonitis geltend: zunehmender Meteorismus des Dickdarms und einzelner Dünndarmschlingen infolge Darmlähmung, Sekretspiegel ohne Darmsteifungen.

Demgegenüber ist zu sagen, daß gerade bei einer gedeckten Perforation oft nur die Gasblase als alleiniges Symptom nachgewiesen werden kann, da gewöhnlich die Reizerscheinungen des Peritoneums dabei so gering sind, daß sie röntgenologisch nicht in Erscheinung treten.

Einen Beweis dafür, daß der luftgefüllte Peritonealraum oft der einzig deutliche Hinweis auf eine Perforation ist, kann uns der Fall Ph. D. (B.-Nr. 3213/861/38) liefern:

I. Der 44jährige Mann klagte seit November 1937 über Magenbeschwerden. Seit Mitte Februar konnte er nicht mehr alles essen. Während er als Gefreiter d. L. eine Uebung machte, bekam er am 15. 3. 1938 einen allgemeinen Schwächezustand. Im epigastrischen Winkel fand sich deutliche Muskelanspannung. Druckschmerzhaftigkeit in der Mittellinie zwischen Schwertfortsatz und Nabel. Der Unterbauch ist gut eindrückbar, nicht druckschmerzhaft, aber stark gebläht mit tympanitischem Klopfschall. Peristaltik kommt im Unterbauch gut durch. Das Befinden des Patienten bessert sich in den nächsten Tagen auf konservative Behandlung, nachdem eine Operation auf Grund einer bestehenden Bronchopneumonie vorerst abgelehnt wurde. Am 25. 3. verschlimmerte sich jedoch der Zustand des Patienten sehr schnell ,sodaß am gleichen Tage noch eine Röntgenaufnahme und anschließend die Operation gemacht wurde.

Die Röntgenaufnahme im Stehen mit horizontal-sagittalem Strahlengang zeigte ein beiderseitiges ausgedehntes Pneumoperitoneum.

Operation: Obere mediane Laparotomie. 1 Liter trüber Flüssigkeit wird entfernt. Es zeigt sich eine schwere diffuse fibrinöse Perionitis. Die Darmschlingen sind ohne Peristaltik, blaurot verfärbt, gebläht und dick mit Fibrin belegt. Die Leber ist mit tumorösen Knoten übersäht. Perforationsstelle läßt sich nicht gleich nachweisen. Die Fortsetzung der Operation ist zwecklos, der Bauch wird verschlossen.

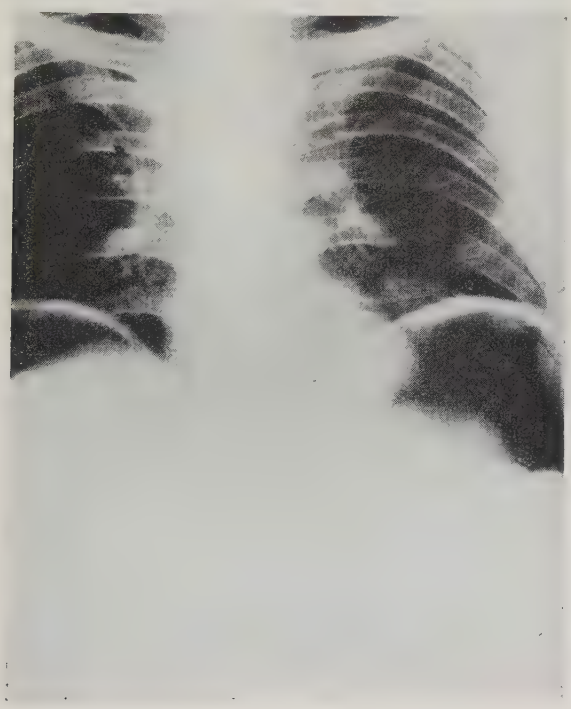

Am 28. 3. erfolgte der Tod an Kreislaufschwäche.

Pathologisch-anatomische Diagnose: Geschwürig zerfallendes Carcinom der kleinen Kurvatur und der Vorderwand des Magens. Perforation. Eitrig-hämorrhagische Peritonitis der Magenvorderwand mit breiten Verklebungen der Magenwandserosa mit dem entzündlich infiltrierten Netz (gedeckte Perforation). Ausgedehnte diffuse, eitrige Peritonitis. Metastasen in der Leber.

II. Der 23 Jahre alte Patient F. F. (B.Nr. 5708/2006/38) verspürte am 14. 8. 1938 nach dem Dienst plötzlich heftige Magenschmerzen und Uebelkeit. Früher hat er niemals Magenbeschwerden gehabt. Er wurde vom Krankenrevier sofort eingewiesen. Die Röntgenaufnahme stehend horizontal-sagittal zeigte ein linksseitiges Pneumoperitoneum, das als feine Sichel über der Magenblase zu erkennen war. Die anschließend vorgenommene Operation ergab eine ca. linsengroße Perforationsstelle an

der kleinen Kurvatur des Magens, welche übernäht und mit einem Netzzipfel bedeckt wurde. Das Exsudat wurde ausgetupft. Drainage. Am 30. 9. wurde Patient zur Truppe entlassen.

Von den nach Laurell aufgeführten drei anderen Gründen der Entstehung von freiem Gas im Abdomen, dürfte Punkt 2 durch die Anamnese geklärt werden können. Die anderen beiden gehören zu den ganz seltenen Krankheitsbildern. Jedoch weist auch Stegemann für die „Gasperitonitis" auf das Röntgenverfahren als diagnostisches Hilfsmittel besonders hin.

Die Differentialdiagnose des freien Gases nimmt einen verhältnismäßig großen Raum ein, da gasgefüllte Magen-Darmteile und gashaltige Abszesse ganz ähnliche Bilder hervorrufen können. Bei der Untersuchung im Stehen sammelt sich das Gas — wie erwähnt — in den subphrenischen Räumen, rechts oder links. Auf der linken Seite können die linke Colonflexur und die Magenblase

Schwierigkeiten bereiten, ebenfalls ein in dieser Gegend gelegener gashaltiger Absceß. Aßmann macht zwecks Unterscheidung einen Kontrasteinlauf bzw. eine Kontrastmahlzeit, die sich auf die Gabe einiger Löffel Bariumbrei beschränkt. Das Colon ist aber auch auf der Leeraufnahme an seiner Haustrierung zu erkennen, die uns auch die Unterscheidung ermöglicht, wenn — wie zuerst von Chilaiditi beschrieben — das geblähte Colon sich zwischen Leber und Zwerchfell preßt oder bei einer Lebersenkung dazwischen gleitet. Ein subphrenischer rechtsseitiger Absceß kann zuerst denselben Eindruck geben, wird aber an seiner dicken und glatten Wandung erkannt werden. Das wichtigste Unterscheidungsmerkmal aber ist nach Aßmann die Veränderung des Bildes bei Lagewechsel. Während das Colon — ebenso der Absceß — „gewöhnlich in verschiedenen Körperstellungen an Ort und Stelle bleibt — Ausnahmen können allerdings vorkommen —, entweicht die Luft in der freien Bauchhöhle nach dem jeweils höchsten Punkte, also bei Rückenlage nach der vorderen Bauchwand und läßt die Bauchorgane wieder an ihren alten Platz treten. Bei einer Durchleuchtung in Horizontallage sind dann die hellen Räume unter dem Zwerchfell verschwunden, um beim Aufrichten des Patienten wieder hervorzutreten".

Um bei schweren Zuständen den Patienten zu schonen, läßt Laurell den Patienten im Bett nur auf die Seite, wenn möglich die linke, drehen, um in horizontal-sagittaler Richtung zu durchleuchten. Das Gas erscheint dann als sichelförmige Aufhellung zwischen Leber und Bauchwand.

Freie Flüssigkeit muß bei jeder peritonealen Reizung auftreten. Dazu können sich Flüssigkeit aus perforierten Abdominalorganen, z. B. Magen-Darmkanal oder Uterus, und auch Blutungen nach Perforation und Gefäßverletzungen gesellen. Jedoch unterliegen sie alle gewissen Bedingungen, die mit einer Besprechung der serös-sterilen oder fibrinös-eitrigen Exsudate ihre beste Klärung finden können.

Laurell bemüht sich, selbst kleinere Exsudate röntgenologisch festzustellen. Die freie Flüssigkeit in der Bauchhöhle sammelt sich im Liegen an gewissen Prädilektionsstellen an, im kleinen Becken, in den Flanken und im Perityphlon. Der meteoristisch geblähte Darm zeigt nach Laurell bei Nichtvorhandensein von Exsudat facettierte und winklige Oberflächen an den Berührungs-

flächen, während bei Auftreten von Exsudat diese abgerundet erscheinen. Zwischen den Därmen bzw. zwischen Darm- und Bauchwand lagert sich die Flüssigkeit ein. Außerdem dringt das Exsudat infiltrierend in die Bauchwand ein und verwischt so die Abgrenzungen. Das Fehlen von Bauchexsudat zwischen den Därmen spricht seiner Auffassung nach gegen Peritonitis. Schwierig sei die Abgrenzung gegen die Restabscesse.

Für die kleineren Exsudate ist u. E. die Röntgenuntersuchung bei akuten Erscheinungen als zu zeitraubend anzusehen, doch wird man immer auf Flüssigkeit achten. Eine stärkere Durchtränkung der Flanken wie eine Ablagerung mit Niveaubildung im kleinen Becken, wird der Untersuchung nicht entgehen. Laurell untersucht in Rückenlage und im Stehen. Zur Abgrenzung gegenüber beweglichen Dünndarmteilen gilt hier der Satz, daß außerhalb des Magen-Darmtraktus befindliche Exsudate infolge der sofort einsetzenden fibrinösen Verklebungen im allgemeinen unverschieblich sind. Sie haben dies mit den Abscessen gemeinsam und trennen sich damit deutlich von dem Verhalten des freien Gases, wo wir gerade die Beweglichkeit der Gasansammlungen als diagnostisches Hilfsmittel verwandten.

Als abgekapselte Exsudate kennen wir die Abscesse mit und ohne Gasbildung. „Die großen gashaltigen Abscesse der alten Beschreibungen sieht man heutzutage nicht mehr" schreibt de Quervain 1911 und führt das auf die Einbürgerung der Frühoperation der Appendicitis und der Magen- und Duodenalperforation zurück. Damit ist zugleich ein Wort über die häufigste Aetiologie der Abscesse gesagt. Ebenso können sie aber auch von Prozessen der Leber-Gallenwege, der Genitalorgane, der Milz, des Pankreas usw. stammen. Man kann sie nach de Quervain als Ausdruck einer lokalen oder als Residuen einer diffusen Peritonitis bezeichnen. De Quervain unterscheidet vier Prädilektionsstellen für die Lokalisation der Abscesse:

1. die subphrenischen Räume,
2. die Flanken,
3. die Ileocoecalgegend,
4. den Douglas'schen Raum.

Im gesamten übrigen Abdomen können aber ebenfalls einzelne, wie multiple Abscesse zur Ausbildung kommen.

Laurell schließt sich der Einteilung de Quervains an, die allgemeine Verbreitung gefunden hat. Die „abgekammerten, Gas und Flüssigkeit enthaltenden Räume finden sich gewöhnlich in anatomisch vorgebildeten Taschen der Peritonealhöhle, die an verschiedenen Seiten durch Abdominalorgane und Peritonealduplikaturen, an anderen durch Verklebungen und Adhäsionen gegen die Bauchhöhle abgegrenzt werden" (Aßmann). Im allgemeinen darf die Gasblase über einem Absceß als durch Bakterieneinwirkung (Coli) entstanden angenommen werden. Abscesse mit Gasblase sind röntgenologisch wesentlich leichter zu diagnostizieren als solche ohne Gasbildung.

Der subphrenische Absceß.

E. Liebmann und Schinz haben ausführliche Betrachtungen über den subphrenischen Absceß vorgenommen. Sie fügten der Einteilung in den einfachen subphrenischen Absceß und den subphrenischen Gasabceß noch die subphrenische Gasblase, entstanden aus den oben besprochenen Möglichkeiten, hinzu. Sie kann sich natürlich in diesen Räumen lokalisieren, ist aber bei Lagewechsel nur in wenigen Fällen an diesen Raum gebunden. Die Abgrenzung zwischen diesen drei Formen kann sehr schwer sein, da auch bei geringstem Exsudat eine große Gasblase und oft bei mächtiger Flüssigkeitsansammlung nur eine feine sichelförmige Gasansammlung meist nur auf der Aufnahme, nicht bei der Durchleuchtung (Beclère) zu entdecken ist. Liebmann und Schinz führen die erstmalig von Martinet 1898 gegebene anatomische Einteilung der subdiaphragmalen Räume in die deutsche Literatur ein (Aßmann).

Martinet beschreibt fünf intraperitoneale und vier retroperitoneale Logen. Speziell die intraperitonealen Logen geben nach Liebmann-Schinz wertvolle Anhaltspunkte für die Ursache der Abceßentstehung:

1. Rechtsseitige interhepatodiaphragmatische Loge.
   Die in ihr auftretenden Abscesse dürften von Appendicitis, Ulcus duodeni-Perforation, Cholecystitis, Pylorus-Ca, Colon transversum, auch von einem Leberechinokokkus des rechten Leberlappens stammen.
2. Linksseitige interhepatodiaphragmatische Loge.
   Hier kommen geschwürige Prozesse an der Vorderfläche des Magens als Ursache eines Abscesses in Frage.

3. Loge périplenique.
   Abseß-, Infarkt-, Malaria-, Milz- oder auch geschwürige Prozesse an Cardia und Fundus verursachen hauptsächlich diese Art des subphrenischen Abscesses.
4. Retrostomachale Loge (Bursa omentalis).
   Die Hinterwand des Magens und des Pankreas werden hierbei in der Aetiologie zu finden sein.
5. Interhepato-stomachale Loge.
   Diese Abscesse sind nicht subphrenisch, da sie keine Berührung mit dem Zwerchfell haben.

Aßmann vertritt ebenfalls diese Einteilung. Die gashaltigen Abcsesse sind an folgenden Eigenschaften zu erkennen (Laurell, Aßmann, Becker u. a.):

1. Hochstand und schlechte oder fehlende Beweglichkeit der Bauchfellkuppe. Dabei heller Sinus costodiophragmaticus.
2. Flüssigkeitsspiegel mit darüberliegender Gasblase.
3. Leichtauslösbare Wellenbewegung.
4. Mehr oder minder verdickte Wandung, an der die charakteristischen Zeichen der Colonhaustren oder die Kerkring'schen Falten fehlen.
5. Bei Lagewechsel entsprechende Einstellung des Spiegels mit Gasblase ohne weitgehende Veränderung des Bildes durch Positionswechsel der Flüssigkeit mit Gasblase.

Die ausführliche Ausarbeitung dieses Gebietes zeigt deutlich die große Bedeutung, aber auch die relative Einfachheit für die Röntgenuntersuchung. Die Betrachtung der verschiedenen Lagerungen nimmt einen großen Platz in diesen Arbeiten ein. Liebmann und Schinz haben ihre beiden Fälle von linksseitigem subphrenischem Abseß mit zahlreichen Aufnahmen in verschiedenen Lagerungen veröffentlicht. Bei den Untersuchungen im Stehen, Rückenlage und Seitenlage stellten sie fest, daß der Flüssigkeitsspiegel mit der Gasblase sich jeweils der Lagerung entsprechend wieder wagerecht einstellte. Bei Rückenlage lag die Gasblase an der vorderen Bauchwand, in rechter Seitenlage berührte sie den Rippenbogen. Durch Neigen der Körperachse ist festzustellen, ob der Flüssigkeitsspiegel das Zwerchfell erreicht. Ebenso empfiehlt Aßmann die Durchleuchtung in mehreren Lagen und Durchmessern, besonders auch im

frontalen Strahlengang, da hierbei die sonst verdeckten Zwerchfellpartien zur Darstellung gelangen. Zugleich wird die genaue Lokalisation erreicht.

Kohlmann verwendet ebenfalls die Leeruntersuchung, gibt aber dann einige Bissen Bariumsulfat, läßt darauf die frontale Durchleuchtung folgen, um nach Liebmann-Schinz'scher Methode zu klären, ob der Erguß vor oder hinter dem Magen liegt. Nur für ältere Fälle nimmt er die Seitenlage zu Hilfe, da „bei frischen Fällen die Gefahr einer Zerreißung der noch zarten Adhäsionen mit konsekutiver Peritonitis zu groß ist." — Da aber auch in der neueren Literatur (Laurell-Westerborn, Pohl, Nather, v. Szarsvay, Meller, Spitzenberger, Stecher, Becker u. a.) gerade die Lagerung immer wieder ausgiebigste Beachtung findet, scheinen Kohlmanns Folgerungen zu ernsthaft gesehen zu sein und nicht die genügende Kontraindikation darzustellen. Oefters (Laurell, Aßmann, Meller) wird hervorgehoben, daß auf die thorakalen Erscheinungen geachtet werden muß. Das Peritoneum kann vom Thorax aus affiziert werden, andererseits der Pleuraraum vom Bauchraum aus. Die Abgrenzung kann dadurch sehr erschwert sein.

Der einfache Absceß ist indirekt, aber auch dann schwer, aus Verdrängungserscheinungen an den benachbarten Organen nachzuweisen. Bei Lagewechsel zeigt sich ein unveränderlicher verschattender Komplex.

Jakobäus (Kohlmann zit.) und Schinz empfahlen daher die Probepunktion mit nachfolgender Lufteinblasung. Von anderer Seite (Leute, zit. von Szarsvay) schlug man das Anlegen eines Pneumoperitoneums vor, um das diagnostische Ergebnis der Röntgenuntersuchung zu verbessern. Während Aßmann das Schinzsche Verfahren in den der Punktionsnadel zugänglichen Fällen heranzieht, lehnt er die allzu leichtfertige Anwendung des Pneumoperitoneums, die einem größeren Eingriff gleichkommt, ab. Von Szarsvay erwähnt, daß beide Methoden keine Anhänger gefunden haben.

Was für die subphrenischen Abscesse als die im intraperitonealen Raum am häufigsten auftretenden und auch am ausgiebigsten beschriebenen gilt, kann auch auf die sonstigen intraperitonealen Abscesse angewendet werden.

Postapendicitische Abscesse in der Ileocoecalgegend, Flanken- und Douglasabscesse sind gerade bei Ausbildung von Gasblasen röntgenologisch festzustellen.

Sehr instruktiv ist der von Westerborn-Laurell veröffentlichte Fall von eitriger Peritonitis nach operierter Appendicitis mit multiplen Eiterabscessen, teils Gasabscessen, bei dem durch Aufnahmen in verschiedenen Lagen und Durchmessern das Vorhandensein von fünf klinisch nicht diagnostizierten Abscessen, zudem noch ein großes Pneumoperitoneum im oberen Teil des Bauches sowie einzelne kleine Gasansammlungen zwischen den Dünndärmen konstatiert wurden.

Pohl bezeichnet diese Abscesse „diagnostisch als Sorgenkinder", wobei er die Darstellung jener Abscesse, die an der hinteren Begrenzung der Bauchhöhle liegen, durch Anlegung eines Pneumoperitoneums für möglich hält, eine Methode, die nach den oben angeführten Grundsätzen wohl restlos abzulehnen ist. Differentialdiagnostisch kommen für die letztgenannten Abscesse besonders verkalte Mesenterialdrüsen und evtl. ein zusammengeballtes Omentum majus in Frage (Laurell).

Damit wenden wir unsere Aufmerksamkeit dem dritten Röntgensymptom, den intensiven Verdichtungen innerhalb des Peritoneums, außerhalb des Magen-Darmkanals zu. Sie haben für diese Untersuchung insofern wert, als sie Hinweise auf die Art und Abgrenzung der akuten Baucherkrankungen ergeben können.

Als Konkrementbildungen kommen die Steine der Gallenwege, das Pankreas und der Prostata zur Beobachtung. Es würde über den Rahmen dieser Arbeit hinausgehen, die insbesondere für die Gallensteindiagnose in einem überaus reichhaltigen Schrifttum niedergelegten Erfahrungen hier wiederzugeben. Soweit sie zu differentialdiagnostischen Erwägungen gegenüber extraperitonealen Verdichtungserscheinungen — und dabei kommt der Lagerung erhöhte Bedeutung zu —, herangezogen werden müssen, werden sie weiter unten in den entsprechenden Kapiteln erwähnt werden.

Verkalkungen zeichnen sich meist durch unregelmäßige Schattendichte an verschiedenen Stellen der Schattenfläche, durch ununregelmäßige Form, durch multiples Auftreten an verschiedenen Stellen aus. Ebenso wie viele Fremdkörper sind sie der Lokalisation durch wechselnde Lagerung vor dem Röntgenschirm zugänglich.

Die Röntgensymptome im extraperitonealen Raum.

Freies Gas werden wir auf pathologischer Grundlage im extraperitonealen Raum nicht finden. Arteficiell kann nach Art des Pneumoperitoneums zur Darstellung der Nierengrenzen und in dieser Gegend liegender Prozesse Luft zugeführt werden, was durch die Anamnese geklärt werden kann.

Da der extraperitoneale Raum keine freien Räume nach Art der Bauchfellhöhle besitzt, sind Flüssigkeitsansammlungen aller Art röntgenologisch ungleich schwieriger nachzuweisen. Der paranephritische Absceß ist nach Aßmann und Schinz am ehesten durch seine Verdrängungserscheinungen festzustellen, während Teschendorf die Anlegung eines Pneumoperitoneums für angebracht hält.

Als röntgenologisch gut faßbar dürfen die Konkrementbildungen der ableitenden Harnwege bezeichnet werden, und deshalb haben die Nieren- und Uretersteine eine ausführliche Beschreibung in der Literatur gefunden.

Man teilt die Untersuchung der Harnorgane in eine direkte und eine indirekte, kombinierte Methode ein (Schinz). Die direkte Methode besteht in einem Röntgenogramm ohne Zuhilfenahme eines Kontrastmittels, während bei der kombinierten indirekten Methode die Untersuchung mit Unterstützung eines Kontrastmittels durchgeführt wird. So können wir einteilen:

1. Leeruntersuchung,
2. retrograde, transvesicale Pyelographie,
3. intravenöse Pyelographie,
4. retrograde Lufteinblasung,
5. Luftzuführung nach Art des Pneumoperitoneums.

Bei der Feinheit der Dichtigkeitsunterschiede und Schattenbildungen wird allgemein die Aufnahme der Durchleuchtung vorgezogen, außer wenn diese zu funktionellen Prüfungen geeigneter erscheint.

Gerade für den Nachweis von Steinschatten ist die Leeruntersuchung sehr beliebt, denn es besteht die Gefahr, daß durch zurückbleibende Kontrastmittelreste ein Steinleiden vorgetäuscht wird. Allerdings sind die röntgenstrahlendurchlässigen Konkremente, wie Urat- und Xanthinsteine, nicht festzustellen. Deshalb gewinnt die Pyelographie eine größere Bedeutung für die Diagnose extraperi-

tonealer Erkrankungen, als die Breipassage oder der Kontrasteinlauf für die akuten Erscheinungen des intraperitonealen Raumes. „Jedoch sind die Füllungsmittel des Harnapparates bei weitem nicht so kontrastreich wie die des Intestinaltraktus und dann haben wir es beim Harnapparat mit verschwindend kleinen Kalibern zu tun“ (Schinz).

Auch kann man sagen, daß die Kontrastmitteluntersuchung beim Harnapparat nicht eine so große Gefährdung wie beim Verdauungstraktus bedeutet und auch zeitlich keine so unbedingte Verzögerung des Untersuchungsganges mit sich bringt.

In der Niere finden sich oft große Verschattungen, die von Nierenbeckensteinen (Ausgußsteinen) herrühren. Sie sind auf der Leeraufnahme als deutliche Schatten erkennbar, die auf der Höhe des ersten und zweiten Lendenwirbels liegen. Parenchymsteine liegen mehr lateralwärts an der Peripherie der Niere (Schinz). Schinz weist weiter darauf hin, daß ein eingeführter Katheter die Lage der Schatten bestimmen kann und sie als Nierenkonkremente nahezu sicher zu diagnostizieren vermag. Die Pyelographie kann ebenfalls die Steindiagnose befestigen, da die Steine bei Füllung des Nierenbeckens deutliche Aussparungen hervorrufen. Feinere Konkremente sind meistens durch Luftfüllung des Nierenbeckens von außen nachzuweisen; doch hat diese Methode viele Gegner.

Wichtig sind nun aber die Ausführungen, die Sgalitzer zu diesem Problem macht. Er empfiehlt bei Verdacht auf derartige Leiden die seitliche Aufnahme in Rückenlage (also horizontal-frontagl), wobei die Nieren auf den 1. bis 2. Lendenwirbelkörper projeziert werden und damit die in der Niere vorhandenen Steine lokalisiert werden. Mit Hryntschak zusammen arbeitete er dann noch das Verfahren der „schrägen Aufnahme“ aus, die der anatomischen Lagerung der Niere mit etwas nach außen gedrehter Frontalachse entspricht. Sie wollten dadurch vermeiden, daß feinere Konkrementschatten im Nierenbecken auf die Wirbelsäure projeziert werden und damit eine genaue Auswertung des seitlichen Röntgenbildes unmöglich gemacht wird. Zugleich gelingt damit auch die Darstellung des gesamten Nierenbeckens in unverzerrter Ansicht.

Für die Diagnostizierung eines Uretersteines stehen uns die gleichen Verfahren zur Verfügung. „Es ist selbstverständlich, daß für die Untersuchung eines Hohlorganes wie des Harnleiters in erster Linie die Kontrastfüllung in Frage kommt“, schreibt

Schinz. Ehe das Verfahren der Kontrastfüllung angeführt wird, soll ein Katheter eingeführt werden. „Deckt oder berührt sich der Katheter auf der Aufnahme mit dem fraglichen Schatten, so besteht die hohe Wahrscheinlichkeit der Steindiagnose". So wäre also schon in der sagittalen Aufnahme bei vollkommener Durchgängigkeit des Ureters und bei Feststellung, daß der als Stein angenommene Schatten seitlich außerhalb des Katheters liegt, ein Verdacht auf Ureterstein weitgehend eingeschränkt. Der Ureterstein kann in seltenen Fällen in einem Divertikel liegen oder auch so geformt sein, daß der Katheter an ihm vorbeigleiten kann.

Deckt sich nun aber der beobachtete Schatten mit dem Ureterverlauf, so besteht immerhin noch die Möglichkeit, daß vereinzelte Kalkherde anderer Organe in der Projektionsrichtung liegen und daher den Anschein eines Uretersteins bieten. Für diesen Fall gewinnt nun die Aufnahme in anderer Projektionsrichtung große Bedeutung, wobei man auf die Sgalitzer-Methode (Rückenlage: horizontal-frontal) zurückgreifen wird. Dadurch ist es meistens möglich, die Lokalisation des Schattens durchzuführen (Ausnahme bildet ein von Verkalkungen eingemauerter Ureter). Schinz schlägt für diesen Fall auch stereoskopische Aufnahmen vor (Zondek, Albers-Schömberg). Doch kann dem Sgalitzer-Verfahren schon wegen des geringeren Zeitverlustes und der deutlicheren Darstellung der Vorzug gegeben werden. Eisler schränkte 1922 die Verwendbarkeit der Sgalitzer-Methode ein, indem er erklärte, daß die Aufnahme im breitesten Durchmesser des Körpers an das Instrumentarium und namentlich an die Röhre so hohe Anforderungen stelle, daß nicht jeder Betrieb sie erfüllen könne.

Gütig und Herzog dagegen erklären in neuerer Zeit, daß die Aufnahme in einer zweiten Projektionsrichtung — gemeint sind die beiden Sgalitzer-Methoden — noch viel zu wenig Verbreitung gefunden hätte. In Teilen ihrer Ausführungen heißt es:

„Ueberflüssig erscheint die seitliche Aufnahme:

1. wenn überhaupt kein Konkrement nachzuweisen ist oder wenn ein schattengebendes Konkrement schon bei der sagittalen Aufnahme außerhalb der Nieren und des Ureters liegt;
2. bei einem weichen Konkrement, das als Aussparung im Kontrastmittel festgestellt wird;
3. wenn bei der intravenösen Pyelographie Nierenbecken und Ureter bis zum Stein gestaut sind;

4. wenn bei transvesicaler Pyelographie das Konkrement den Ureter versperrt, das Kontrastmittel daher nicht über den Stein hinausgelangt.

Unbedingt notwendig erscheint die seitliche Aufnahme:

1. bei einem schattengebenden Stein im gefüllten Nierenbecken oder in den Kelchen, wenn er keinen sicheren Füllungsdefekt erkennen läßt. Bei Aufnahme in nur einer Projektionsrichtung kann sonst die Möglichkeit der Schattenüberlagerung eines extrarenalen Konkrements mit dem Nierenbecken nicht ausgeschlossen werden;
2. wenn der gefüllte Ureter ungestaut über den vermeintlichen Stein hinwegzieht; es kann sich um ein Konkrement vor oder hinter dem Ureter handeln;
3. bei zwei oder mehreren Konkrementen in der Projektion der Niere oder des Ureters, da in der Regel nur eines derselben durch die Begleitsymptome sicher als Nieren- oder Ureterstein zu differenzieren ist."

Wenn diese Methode so ausführlich hervorgehoben wird, so ist das mit Rücksicht auf die großen differentialdiagnostischen Schwierigkeiten als verständlich anzusehen. Schinz erwähnt, daß in einer umfangreicheren Literatur etwa 40 Möglichkeiten der Differentialdiagnose bestehen und steigert diese Zahl noch für die Uretersteine mit der einfachen Begründung, daß der Ureter mehrere Körperregionen durchzieht, die eine Fülle von Fehldiagnosen zulassen.

Die wichtigsten seien nach der Einteilung von Aßmann hervorgehoben:

1. Kalkschatten in der Niere selbst nach Tbc.;
2. Gallensteinschatten, für deren Abtrennung das Sgalitzer-Verfahren besondere Bedeutung erhält;
3. Zirkumskripte Verkalkungen und Kompaktinseln in den Knochen (Rippen Darmbein), die leicht als solche erkennbar sind;
4. Verkalkte Lymphdrüsen nach tuberkulösen Prozessen, die durch unregelmäßige Schattendichte und unregelmäßige Formen, die auch durch multiples Auftreten an verschiedenen Stellen erkennbar sind. Mesenterialdrüsen sind durch ihre Abhängigkeit von der Darmbeweglichkeit mittels verschiedener Lagerung und zeitverschiedener Aufnahmen zu diagnostizieren (s. o.);

5. Kotsteine und Skybala, welche aber meist geringere Schattendichte und eine charakteristische Form aufweisen;
6. Phlebolithen. Diese haben eine scharfe Begrenzung, zeigen häufig einen lichteren Kern und sind im Gegensatz zu den meist ovalen Uretersteinen kreisrund. Sie liegen oft perlschnurartig hintereinander;
7. Kalkherde in Uterusmyomen und Ovarien;
8. Knochen- und Zahnbildungen in Dermoidzysten;
9. Prostatakonkremente, welche direkt über der Symphyse zu liegen pflegen.

In großen Zusammenstellungen besprechen v. Engelbrecht, Immelmann, Rubaschow, Reichmann u. a. weitere Möglichkeiten der Fehldiagnose. In neuerer Zeit bringen Hencz, Lauber, Perrin, Mucchi und viele andere, neue Beispiele, bei deren Diagnostizierung die modifizierten Lagerungen entscheidend gewesen sind.

So konnte in dem Fall W. St. (B.-Nr. 5664/1687/37) eine schnelle eindeutige Klärung erreicht werden.

Der Patient litt seit 4 Jahren an sich verschiedentlich wiederholenden Schmerz- und Krampfanfällen im rechten Unterleib. Man nahm damals zuerst eine Blinddarmentzündung an, behandelte jedoch später auf Ureterstein. Der Kranke machte bisher Glycerin- und Wildunger Trinkkuren, ohne daß das Abgehen eines festen Bestandteils im Harn festgestellt werden konnte. Beim Wasserlassen keine besonderen Beschwerden, Stuhlgang regelmäßig, kein Brechreiz. Letzter Anfall vor wenigen Tagen.

Die Röntgenaufnahme vom 13. 9. 1937 ergab ungefähr zentral im Kreuzbeinschatten der rechten Seite eine intensive Verdichtung von Haselnußkerngröße. Die schräge Aufnahme zeigte den Schatten als dem intraperitonealen Raum zugehörig, da er ca 5 ccm vor dem mit Perabrodil gefüllten Harnleiter lag.

Auf Grund dieses Befundes wurde eine Appendektomie in typischer Weise vorgenommen (14. 9. 1937). Die histologische Untersuchung des Wurmfortsatzes ergab die Diagnose: Phlegmonöse Wurmfortsatzentzündung mit Zeichen schon abgeheilter, älterer Prozesse.

Der 55jährige Patient wurde am 8. Tage nach der Operation nach Hause entlassen und blieb bisher beschwerdefrei.

Die Fremdkörperdiagnose kann nach denselben Grundsätzen erfolgen.

Es erscheint nun zweckmäßig, an Hand der über die Röntgendiagnose akuter Baucherkrankungen veröffentlichten Literatur und unter Heranziehung der oben angegebenen Fälle des Standortlazaretts München und der bei ihrer Diagnostizierung angewandten Methoden eine Art von Systematisierung der Röntgenuntersuchung vorzunehmen. Der individuellen Behandlung eines jeden Falles wird damit keineswegs ein Abbruch getan, sollen doch nur gewisse Leitsätze und Einschränkungen gegeben werden, die die Schnelligkeit des Untersuchungsganges fördern und eine gegenseitige Behinderung möglichst ausschließen können. Wie die obige Untersuchung zeigte, weist die Natur der Röntgensymptome der Lagerung vor dem Röntgenschirm erhöhte Bedeutung zu, und so werden wir gerade diesen Gesichtspunkt im folgenden besonders berücksichtigen.

Die Einwände gegen Lagewechsel des akut erkrankten Patienten werden auch nach den Erfahrungen der hiesigen chirurgischen Abteilung als zwar begründet, aber doch als keine Kontraindikation angesehen. Die Vorteile einer Röntgenuntersuchung, die natürlich mit entsprechender Unterstützung des Patienten durch Hilfskräfte, unter größtmöglicher Schonung vorgenommen werden muß, sind überzeugend, da man sehr wahrscheinlich zur Stellung einer Diagnose kommt.

Die Leeruntersuchung eines an akuten Abdominalerscheinungen erkrankten Patienten wird als erste der Untersuchungsmethoden vorgenommen werden. Sie wird auch heute noch von allen Autoren immer wieder gefordert (Kelly und Dowell).

Auf jeden Fall hat eine Uebersichtsaufnahme in aufrechter Stellung horizontal-sagittal sich der Durchleuchtung anzuschließen, wie u. a. auch Klein erklärt.

Untersuchungsgang:

I. Leeruntersuchung mit Uebersichtsaufnahme.

A. Intraperitonealer Raum.

1. Durchleuchtung in aufrechter Stellung (Stehen, Sitzen) horizontal-sagittal.
   Anschließend unbedingt Aufnahme zur Fixierung des Befundes und zur Erkennung feinerer Einzelheiten.
2. Durchleuchtung nach den sich aus 1. ergebenden Gesichtspunkten, bzw. aus klinischem Verdacht.
   Zur Fixierung des Befundes und zur Lokalisation der Zeichen kann Aufnahme erfolgen
   a) in Seitenlage horizontag-sagittal
   b) in Rückenlage vertikal-sagittal
   und horizontal-frontal
3. Bei Behinderung und ungenügender Erklärung weitere spezialisierte Untersuchung.

B. Extraperitonealer Raum.

1. Aufnahme in aufrechter Stellung horizontal-sagittal
   oder in Rückenlage vertikal-sagittal
2. Aufnahme in Rückenlage horizontal-frontal nach den Forderungen Gütig-Herzog (s. o.).

Das Kontrastverfahren ist anzuwenden, wenn

1. die Leeruntersuchung des intraperitonealen Raums keine Diagnose ergab;
2. bei der Leeruntersuchung des extraperitonealen Raums keine Diagnose gestellt werden konnte;
3. trotz pathologischer Befunde Verdacht auf weitere, andere Erkrankungen vorliegt.

Mit Gütig und Herzog ist es als notwendig hinzustellen, daß bei Röntgenuntersuchung mit Unterstützung eines Kontrastmittels der extraperitoneale vor dem intraperitonealen Raum untersucht wird. Leitet der Verdacht auf eine Erkrankung der Gallenwege hin, so sind diese vor dem sonstigen intraperitonealen Raum darzustellen. Das geringere Volumen der harnableitenden wie der Gallenwege und die daraus folgernde Feinheit der Kontrastzeichnung bedingt diese Voranstellung, welche zudem noch durch die geringere Schattendichte der Kontrastmittel unterstützt wird. Die Füllung des Magen-Darmkanals würde also Feinheiten überlagern.

II. Kontrastverfahren.

A. Extraperitonealer Raum.

Methoden: a) Aufnahme bei liegendem Katheter

b) Retrograde Pyelographie, Aufnahme oder Durchleuchtung

c) Intravenöse Pyelographie, Aufnahme oder Durchleuchtung.

1. in Rückenlage — vertikal-sagittal
2. nach Gütig-Herzog — horizontag-frontal
3. nach Gütig-Herzog — schräg

B. Intraperitonealer Raum; dieser Untersuchung hat die der Gallenwege voranzugehen, wenn sie angezeigt erscheint.

Methoden: a) Kontrasteinlauf

b) Kontrastpassage, wenige Löffel Bariumbrei.

1. in aufrechter Stellung — horizontal-sagittal
2. in Seitenlagen links oder rechts — horizontal-sagittal
3. in Rückenlage — horizontal-frontal evtl. vertikal-sagittal.

Zur Frage, ob die Durchleuchtung oder die Aufnahme bei der Röntgenuntersuchung akuter Bauchkrankheiten mehr geübt werden soll, ist allgemein zu sagen, daß der ersteren bei der Untersuchung des intraperitonealen Raums ein weiteres Feld offen steht, da die Symptome dort im allgemeinen deutlicher und massiger in Erscheinung treten. Doch muß für die Leeruntersuchung die Uebersichtsaufnahme gefordert werden, um kleinste Schattenbildungen und Aufhellungen nicht zu übersehen. Für die Untersuchung des extraperitonealen Raums ist die Aufnahme angebracht (s. o.).

Wenn wir rein schematisch eine Röntgenuntersuchung auf Erscheinungen im intraperitonealen Raum (mit sogar zwei Unterabteilungen) und auf solche im extraperitonealen Raum trennen, so dient dies nur dazu, die verschiedenen diagnostischen Möglichkeiten auszuwerten, die einem durch Lagerungswechsel und die damit verbundenen weitgehenden Unterschiedlichkeiten in dem Verhalten der Röntgensymptome dieser beiden Räume zur Verfügung stehen.

Zu dem soeben angeführten Schema ist noch einiges hinzuzufügen. Sollte während des Untersuchungsganges die Diagnose gestellt worden sein, — und das kann schon bei der Uebersichtsaufnahme der Fall sein, so wird die Untersuchung natürlich abgebrochen

oder nur zur Bestätigung der Diagnose entsprechend fortgesetzt. Im anderen Falle wird man den Untersuchungsgang soweit verfolgen, bis die Diagnose sichergestellt ist. Zusätzlich können Spezialaufnahmen angefertigt werden.

Das Verfahren kann aber noch mehr gekürzt werden. Wenn der klinische Verdacht in überzeugender Weise auf eine bestimmte Erkrankung hinweist, so brauchen wir nur gewisse Aufnahmen vorzunehmen, die dem Charakter der jeweiligen Symptome am meisten gerecht werden. In bezug auf die Lagerung erfolgt die Untersuchung für den Ileus:

1. in aufrechter Stellung	horizontal-sagittal
2. wenn nötig in Seitenlagen	horizontal-sagittal

für die Perforation:

1. in aufrechter Stellung	horizontal-sagittal
2. in Seitenlagen	horizontal-sagittal
oder in Rückenlage	horizontal-frontal

für die Peritonitis mit Abceßbildung:

1. in aufrechter Stellung	horizontal-sagittal
2. in Seitenlagen	horizontal-sagittal
oder in Rückenlage	horizontal-frontal

für die Nierensteine:

1. in Rückenlage	vertikal-sagittal
2. in Rückenlage	horizontal-frontal

Ehe man aber bei diesen Fällen zur Untersuchung mit Hilfe eines Kontrastmittels übergeht, erscheint die Durchführung des gesamten Leeruntersuchungsganges von Vorteil, da man sich mit der Eingabe eines Kontrastmittels einer doch noch notwendig werdenden Untersuchung auf andere Erscheinungen für eine gewisse Zeit begibt, die bei akuten Erkrankungen ausschlaggebende Zustandsveränderungen eintreten lassen kann.

Zusammenfassung.

1. Auf die Bedeutung der Lagerung für die Röntgendiagnostik akuter Baucherkrankungen wird hingewiesen. Durch verschiedenartige Lagerung vor dem Röntgenschirm ist mittels röntgenologisch faßbaren Zeichen „Gas, Flüssigkeit und intensive Verdichtungen" eine Klärung der Diagnose wahrscheinlich.
   a) Untersuchung in aufrechter Körperstellung wird gefordert, da Gas- und Flüssigkeitsansammlungen hierbei ihre deutlichste Formung erhalten.
   b) Eine Lokalisation wird durch Untersuchung in anderen Lagen herbeigeführt. Die Beweglichkeit gewisser Teile des Magen-Darmkanals (Dünndarm), die verschiedenartige Ausbreitung freien Gases und freier Flüssigkeit ruft ausgiebige Veränderungen des Bildes bei Lagewechsel hervor. Intensive Verdichtungen können weitgehend als dem extra- oder dem intraperitonealen Raum zugehörig geschieden werden.
   c) Der Anwendung der Leeraufnahme wird ein großer Wirkungskreis zugesprochen.
   d) Die Kontrastdarstellung gewinnt in bezug auf die Lagerung keine erhöhte Bedeutung. Bei der Untersuchung des intraperitonealen Raums soll sie nur im Notfall angewendet werden.
2. In einer zusammenfassenden Aufstellung wird die Röntgenuntersuchung akuter Baucherkrankungen unter besonderer Berücksichtigung der Lagerung systematisiert.

Herrn Prof. Dr. W. Wachsmuth spreche ich an dieser Stelle für die gütige Ueberlassung der Arbeit und freundliche Unterstützung meinen besten Dank aus.

Schrifttum.

Albers-Schönberg: Fortschritte a. d. Geb. d. Röntgenstrahlen 9, 255.
Aßmann, H.: Die klinische Röntgendiagnostik. 4. umg. Auflage.
Becker, B.: Röntgenpraxis 8, 145.
Béclere, H.: Bull. Soc. Radiol. méd. France 22, 184.
Berg, H. H.: Röntgenpraxis 5, 1; 9, 217.
Chilaiditi: zit. nach Weil, s. d.
Dehn, O. und Pcelina: Beiträge allg. u. spez. Röntgenologie 1935 (Zentralblatt).
Eisler, F.: Fortschr. a. d. Geb. d. Röntgenstrahlen 29, 1.
Eliason, Eldridge and Johnson: Radiology 26.
v. Engelbrecht: Ztschr. f. urol. Chir, 10, 265.
Fibich: Zbl. Chir. 1935, 97.
Gütig, C. und Herzog: Ztschr. f. Urologie 28, 775.
Hencz: Ztschr. f. Urologie 28, 779.
Himmelmann: Münchn. med. Wschr. 1932, 1567.
— Dtsch. Ztschr. f. Chir. 240, 62.
Immelmann: Verh. d. Vereinigung d. Berl. Chirurgen 1908.
Kloiber, H.: Arch. f. klin. Chir. 1919.
— Münchn. med. Wschr. Wschr. 1919, 1065; 1921, 1181.
— 11. Röntgenkongreß 1920.
Kelly, J. und D. H. Dowell: Radiology 29, 104.
Klein, J.: Amer. I. digest. Dis. a. Nutrit. 3, 832.
Kohlmann: Fortschr. a. d. Geb. d. Röntgenstrahlen 32, 228
Lauber, H. J: Ztschr. f. Urologie 29, 562.
Laurell, H.: Acta radologica, 4 und 5.
— Der Chirurg 1930, II. 422
— Upsala Läk. för. Förh. N.F. 39, 125.
— Acta radiologica 16.
— und A. Westerborn: Arch. klin. Chir. 147
Liebmann, E. und H. Schinz: Dtsch. Ztschr. ff Chir. 159, 389.
Martinet: Tehse de Paris 1898.
Meller, O.: Röntgenpraxis 2, 1071.
Moulonguet, P.: Paris méd. I, 288.
Mucchi, L.: Med. contemp. 2, 338 (Torino).
Nather, K.: Erg. d. Chir. u. Orthop. 18, 437.
Ochsner, A.: Proc. Soc. exper. Biol. a. Med. 29.
Perrin: Procès-verb. etc., 44. Congr. franc. Chir. 24.
Petrén, G.: Chir. 9, 259.
Pohl, R. Fortschr. Röntgenstr. 42, 19.
Quervain, de: Spez. chirurg Diagnostik. Leipzig 1919.

Reichmann, M.: Fortschr. Röntgenstr. 9, 254.
Rousset, J.: Le Francois 1935, Paris.
Rubaschow: Ztschr. f. urol. Chir. 1913, 11.
Schinz, Baensch und Friedl: Lehrbuch der Röntgendiagnostik. 3. Auflage.
Schwarz: Wien. klin. Wschr. 1911, Nr. 40.
— Klinische Röntgendiagnostik des Dickdarms. J. Springer 1914.
Sgalitzer und Hryntschak: Fortschr. Röntgenstr. 32.
— Verh. d. Dtsch. Ges. f. Urol. 1921, 5. Kongreß.
Spitzenberger, O.: Fortschr. Röntgenstr. 54, 241.
Stecher, W. R.: Radiology 26, 729.
Stegemann, H.: Arch. f. klin. Chir. 123, 523.
Stierlin: Med. Klin. 1813, Nr. 25.
— Klinische Röntgendiagnostik des Verdauungskanals. Wiesbaden 1916.
Stocker, H.: Chirurg 5, 896.
von Szacsvay: Bruns Beiträge zur Chirurgie 160, 597.
Teschendorf, W.: Lehrbuch der röntgenologischen Differentialdiagnostik der Erkrankungen der Bauchorgane. Gg. Thieme, Leipzig 1937.
Wamsteker: Nederl. Tijdschr. Geneesk. 1936, 2669.
Weil: Fortschr. Röntgenstr. 24, 1.

Lebenslauf.

Am 1. Januar 1914 wurde ich als Sohn des o.ö. Universitätsprofessors Dr. med. Paul Stenger und seiner Frau Charlotte geb. Köhne in Königsberg i. Pr. geboren. Nach dreijähriger Vorschulzeit besuchte ich das humanistische Reformgymnasium auf den Hufen zu Königsberg, wo ich am 9. März 1932 meine Reifeprüfung ablegte. Ich studierte in Tübingen, Königsberg, Berlin und München. In Königsberg legte ich 1934 die ärztliche Vorprüfung ab, in München bestand ich am 15. Dezember 1938 das medizinische Staatsexamen. Nach dem 7. Semester unterbrach ich das Studium für ein Jahr, um mein Dienstpflicht bei der Kriegsmarine abzuleisten. Mit dem 15. Februar 1939 wurde ich zum Marineunterarzt d. R befördert. Zur Zeit bin ich als Medizinalpraktikant am Pathologischen Institut der Universität München tätig.